L'Apport du Laser dans le Traitement des Poches Parodontales

* Gérard REY



Fig 1-

Rappel sur le Laser LOKKI

Le laser que j'utilise depuis plusieurs années est **le Laser LOKKI DT.** (Fig **1**)
C'est un laser à cristal (Yttrium Aluminium Pérovskite dopé au Néodyme). La longueur d'ondes est de 1340 nm. La puissance moyenne du laser est de 10 watts et la puissance de crête est de 2,6 kW. C'est un laser à impulsion (150 µs).
La transmission du faisceau se fait par fibre optique de 200 µm ou 320 µm au choix, une diode laser rouge permettra la précision de la visée.

Les principaux effets obtenus sur les tissus parodontaux peuvent être : la désinfection ou la stérilisation, l'incision, la vaporisation, l'hémostase.

Evolution de nos Traitements Parodontaux

Dans les années 60, le "déchaussement" dentaire était une chose admise et quasi irrémédiable. La perte d'un maximum de dents atteignait la majorité des adultes après la cinquantaine.

La lutte contre les maladies parodontales commence sérieusement dans les années 70, avec l'apparition d'une hygiène bucco-dentaire de plus en plus rigoureuse, et un traitement chirurgical à base de découpage et de curetage qui aboutissait à une soustraction notable des tissus parodontaux, sans leur laisser aucune chance de régénération ni de cicatrisation naturelle.

Dans les années 80, on assiste à un revirement complet, et progressivement à l'abandon de la chirurgie par soustraction au profit de la chirurgie par addition. C'est l'époque des greffes : greffe gingivale libre, lambeau de rotation, apparition des membranes et comblement des poches osseuses avec des biomatériaux divers.

A partir des années 90, nous commençons à admettre qu'il n'existe pas une mais plusieurs maladies parodontales, et qu'il convient de la diagnostiquer de manière précise pour optimiser nos chances de succès.

L'apparition du microscope dans nos cabinets et les cultures effectuées en laboratoire vont nous permettre de connaître les bactéries responsables de nos parodontopathies, et notre souci principal sera alors de donner aux patients les moyens les plus efficaces pour lutter contre la prolifération de ces bactéries, afin de permettre à l'environnement dentaire de retrouver un environnement sain.

Synthèse Personnelle

Le souvenir des nombreux patients traités dans les années 70 et 80 ne m'autorise pas à renier les bienfaits des traitements

* Dr Gérard REY - Résidences de France - Le Bearn 4
34000 Montpellier

par curetage ou par greffe, puisqu'ils ont permis à de nombreux malades de conserver leurs dents dans des conditions très acceptables.
Cependant, je dois reconnaître que je suis beaucoup plus séduit par les résultats remarquables obtenus par nos protocoles d'hygiène bucco-dentaire et la cicatrisation naturelle du parodonte de nos malades. A tel point que je n'envisage plus aucune chirurgie classique avant d'avoir un recul suffisant pour juger du potentiel de régénération naturelle du patient.

Méthode

Bien évidemment, au départ, c'est l'analyse et le diagnostic de la maladie parodontale qui seront prioritaires, afin de pouvoir immédiatement, par un traitement approprié, stopper l'évolution de cette maladie.
L'écoute attentive du patient et la lecture du questionnaire médical complet nous permettra d'apprécier les éléments susceptibles d'entraîner une **défaillance du système immunitaire.**
L'examen radiographique complet permettra d'apprécier la perte d'attache osseuse (en pourcentage de la surface perdue).
L'examen endo-buccal donnera les réponses sur le tartre, le saignement, les mobilités, les migrations, l'environnement bucco-dentaire favorable ou défavorable, etc.
A ce stade, le **microscope devient l'élément indispensable** pour compléter le diagnostic de la maladie, grâce à un examen bactériologique.
Dans certains cas, l'examen biologique et la mise en culture peuvent être des compléments appréciables pour connaître avec exactitude le **risque global de récidive.**

Cette première consultation nous permet de proposer au patient un plan de traitement immédiat à base d'antiseptiques, complété ou non par une antibiothérapie (en fonction de la profondeur des poches parodontales).
Il est à mon avis impératif de ne pas pénétrer dans une poche parodontale active (sondage, curetage, détartrage, etc.) avant d'avoir assaini le terrain par le premier plan de traitement établi consécutivement au diagnostic de la maladie.
Par contre, une période de huit à quinze jours de traitement initial semble suffisante pour envisager le début du traitement chirurgical.

Lithotritie Profonde et Traitement des Poches Parodontales au Laser

Il est établi bien sûr que la cicatrisation d'une poche parodontale commence par le fond de celle-ci et non par sa superficie ; aussi, j'ai choisi de pénétrer directement jusqu'au contact osseux le plus profond. C'est donc sous une anesthésie locale que les interventions doivent se dérouler.

J'ai pris pour habitude d'intervenir par hémi-arcade, c'est à dire en quatre séances, qui peuvent être espacées d'une semaine à un mois, à la demande du patient.
Prenons le cas (Fig **2**) d'une parodontite chronique de l'adulte, ayant entraîné une perte d'attache sur environ 60 % de la surface radiculaire.
A ce stade, l'activité de la maladie parodontale a été stoppée par un apport d'antiseptiques et une prise d'antibiotiques.

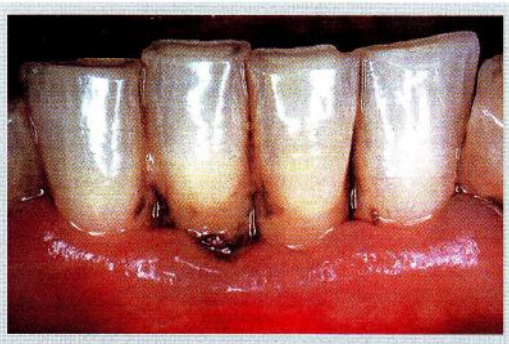
Fig **2-**

Fig **3-**

Nous pratiquons bien évidemment le détartrage juxta- et supra-gingival, complété par une lithotritie méticuleuse de toute la surface radiculaire. Cette lithotritie peut s'effectuer soit avec un instrument endosonique, soit ultrasonique qui sera réglé sur une puissance moyenne, et surtout utilisé avec un insert au bord arrondi et poli, afin d'**éviter au maximum tout curetage et grattage de la surface cémentaire.** (Fig **3**)

Mon intérêt va vers les inserts très fins après vérification et repolissage des angles vifs. Cette intervention peut se pratiquer soit avec le décollement d'un lambeau, soit simplement avec un écartement progressif de la gencive superficielle, afin d'éviter de dénuder une surface osseuse importante, ce qui est toujours une agression supplémentaire du parodonte.

Personnellement, j'adapte ma décision en fonction du cas spécifique du patient, mais toutes les vérifications post-opératoires que j'ai pu effectuer me montrent que le décollement chirurgical d'un lambeau n'est pas une intervention systématiquement obligatoire. (Fig **4**)

Le travail se fait bien sûr sous binoculaire, et la vérification systématique de chaque racine est effectuée après le passage de l'insert, qui sera complété par un aéropolissage minutieux.

Un apport d'antiseptique est effectué dans toutes les poches parodontales où est instillé de l'eau oxygénée à 10 volumes. (Fig **5**)

Sous antiseptique, je sonde au laser les poches parodontales, afin d'évaluer la distance des impacts pour obtenir une stérilisation maximum. (Fig **6**)
Ici, le laser est enfoncé à plus de 11 mm jusqu'au contact osseux, avant de commencer les impacts qui seront effectués en retirant doucement le laser de la poche.
La fréquence et l'intensité du laser sont réglées suivant les tissus rencontrés et les tirs doivent être déplacés systématiquement dans un mouvement d'une grande douceur.

Tous les tissus infectés par la maladie parodontale seront soumis aux tirs du laser (tissus osseux, tissus gingivaux, et cément radiculaire).

Fig **4**-

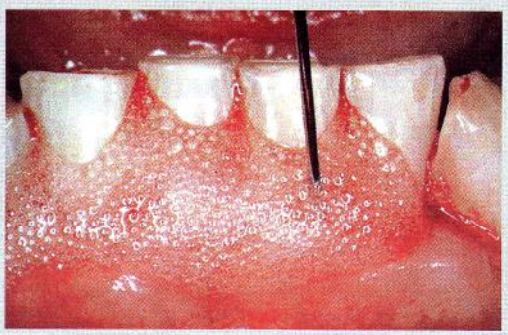
Fig **5**-

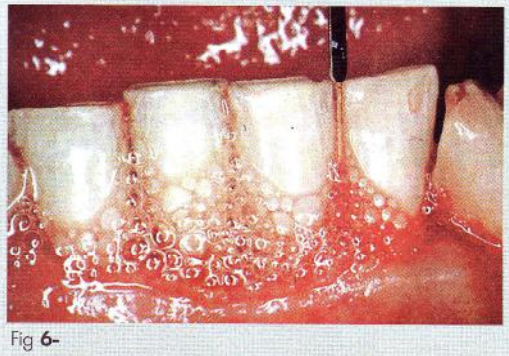
Fig **6**-

Fig **7**-

L'ensemble des tissus gingivaux étant traités, je pratique une petite gingivectomie et gingivoplastie à minima, en volatilisant les parties gingivales les plus nécrosées qui risqueraient de compromettre la rapidité de la cicatrisation et le résultat final. (Fig **7**)

Si cela est nécessaire, j'effectue en plus au laser une action hémostatique périphérique afin d'obtenir un caillot sanguin marginal qui va protéger immédiatement les poches les plus profondes.

Les dents les plus "déchaussées" et sensibles au choc thermique seront traitées au collet par des tirs laser sous une fréquence particulière, afin d'obtenir immédiatement une cessation des douleurs qui autorisera au patient une hygiène bucco-dentaire rigoureuse.

Voici la cicatrisation immédiate obtenue à **une semaine** post-op.

Il est à noter l'excellente cicatrisation des espaces interdentaires qui commencent à reprendre une forme physiologique permettant la fermeture et la protection des poches interdentaires. Il est à noter également que nous n'avons aucune perte de hauteur de l'attache gingivale. (Fig **8**)

Les suites post-opératoires sont toujours identiques :

- **aucune douleur post-op,**
- **aucun oedème,**
- **la gencive n'est plus douloureuse au brossage et aucun saignement n'est signalé,**
- **la mobilité des dents est réduite,**
- **il n'y a plus de douleur à la mastication.**

Fig **8-**

Maintenance et Motivation

Lorsque les quatre secteurs seront traités, nous reverrons notre patient tous les deux mois jusqu'à nous assurer que la maintenance effectuée est suffisante, et que la motivation de notre patient est réelle. Par la suite, nous adapterons le rythme de nos rendez-vous et nos conseils d'hygiène bucco-dentaire et d'apports d'antiseptiques en fonction de chaque patient, et particulièrement du degré de l'hygiène bucco-dentaire que celui-ci réussira à maintenir.

Résultats Cliniques et Radiographiques

- ***Cas n° 1***

Fig **9-**

Il s'agit d'une jeune patiente atteinte d'une parodontite à progression rapide, qui m'est adressée par son praticien traitant avant prise d'empreinte pour bridge, l'état gingival ne lui permettant pas une empreinte correcte malgré les soins parodontaux qu'il a pu effectuer (curetage, gingivectomie, etc.) (Fig **9**)

Après les examens habituels, je pratique une stérilisation des tissus parodontaux au laser, suivie d'une plastie périphérique. (Fig **10**)

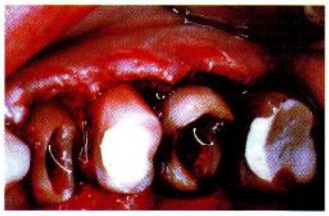

Fig **10-**

Les résultats sont immédiats. (Fig **11**) Au bout de deux semaines, la gencive reprend une apparence convenable ; pour en tester la pérennité, nous patienterons cependant trois mois avant les empreintes définitives.

Fig **11-**

Le bridge sera placé (Fig **12**) en respectant bien les espaces interdentaires pour faciliter l'hygiène bucco-dentaire et les apports antiseptiques - et depuis dix huit mois, le résultat est constant.

Fig **12-**

Cas n° 2

Il s'agit d'une patiente d'une quarantaine d'années, atteinte d'une parodontite à progression rapide, et porteuse de prothèses dont l'ajustage et l'équilibration favorisaient les zones rétentives, donc la prolifération de bactéries virulentes.

L'état initial (Fig **13, 14**) nous montre une situation parodontale au stade terminal pour de nombreuses dents, avec des gingivorragies importantes à la moindre sollicitation gingivale.

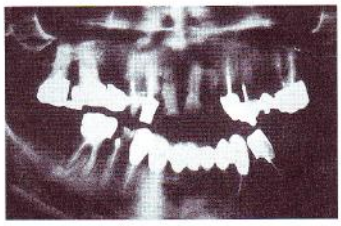

Fig **13-**

Fig **14-**

La majorité des dents étaient très douloureuses à la mastication, et d'une mobilité extrêmement importante (entre 2 et 4).
Le plan de traitement a été à base de lithotritie et de stérilisation au laser, sans extraire aucune dent initialement, et sans toucher aux prothèses existantes. Je souhaitais voir la réponse de chaque élément dentaire à ce traitement avant de prendre les décisions d'extraction.

J'ai eu la surprise d'assister à la consolidation d'un maximum d'éléments dentaires qui m'a permis d'envisager le traitement et la conservation d'un plus grand nombre de piliers.

Les solutions implantaires n'ayant pas été retenues par la patiente, nous avons choisi une reconstruction fixe au maxillaire et une reconstruction mixte à la mandibule.

Les Fig **15** et **16**, nous montrent la bonne cicatrisation gingivale obtenue à trois mois post-op, avec disparition des douleurs, des gingivorragies et des mobilités.

Fig **15-**

Fig **16-**

Six mois après le traitement initial, nous avons équipé notre patiente de ses prothèses définitives (Fig **17**) où l'on peut voir un parodonte d'une très bonne qualité nous laissant espérer la pérennité de ses prothèses.

Fig **17-**

Le sourire de cette patiente lui a permis de retrouver un équilibre professionnel et familial réduisant ainsi l'anxiété et les stress dans sa vie quotidienne. Autant de garanties sur le succès de notre traitement parodontal à long terme.

Cas n° 3

Voici (Fig **18**) les résultats que l'on peut obtenir à une et deux semaines après le traitement du secteur mandibulaire gauche, en laissant le secteur mandibulaire droit dans l'état où il se trouvait avant le traitement.

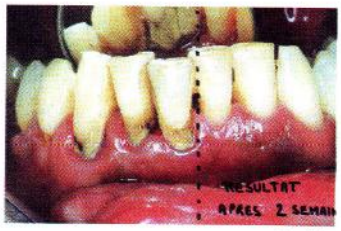

Fig **18-**

Le résultat ici est tout à fait spectaculaire. Nous assistons à une cicatrisation verticale immédiate, qui nous montre à quel point nous pouvons compter sur le potentiel régénérateur naturel, et qui nous incite à une très grande prudence pour tout acte irréversible à base de découpage, de fraisage ou de curetage.

Cas n° 4

Le cas de cette patiente d'une quarantaine d'années est un peu particulier. Elle présentait en plus de sa maladie parodontale très active, une fistule purulente au niveau supérieur droit entre les 14 et 15. La radio, en effet, nous montre un volumineux granulome qui intéresse les apex de ces deux dents, le traitement canalaire de ces prémolaires étant quasiment inexistant. (Fig **19**)

Fig **19-**

J'ai tenté dans un premier temps un traitement exclusivement de lithotritie sectorielle, accompagnée d'une stérilisation au laser sans toucher du tout au traitement endodontique des deux prémolaires.
Le laser a été introduit dans toutes les poches parodontales jusqu'au contact osseux, et même tel un cathéter dans la fistule jusqu'au granulome.

Fig **20-**

Voici le résultat à deux semaines, sans qu'aucun traitement endodontique n'ait été commencé. (Fig **20**)
Le parodonte est en cours de cicatrisation.
Les douleurs sur les 14 et 15 ont entièrement disparu.
La fistule est en voie de guérison totale.

Ce résultat est particulièrement surprenant au regard de l'état initial qui laissait pointer une goutte de pus à chaque pression au niveau de l'apex des prémolaires.
Bien évidemment, cette patiente bénéficiera de soins endodontiques complémentaires, et pourra refaire plus tard des prothèses adaptées, si elle en manifeste le désir.

Cas n° 5

L'état initial de ce patient d'une cinquantaine d'années nous montre un état dentaire totalement délaissé, avec une atteinte parodontale terminale de nombreuses dents. (Fig **21**)

Fig **21-**

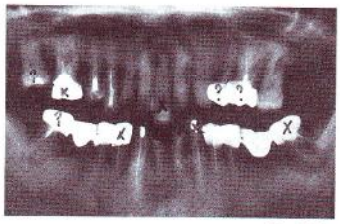

Fig **22-**

La radiographie (Fig **22**) initiale nous confirme la nécessité d'extractions stratégiques que nous différerons afin d'essayer de confirmer les résultats spectaculaires que nous obtenons en sollicitant le processus de cicatrisation naturelle grâce au laser.

A l'état initial, la mastication était devenue quasiment impossible au patient, avec des mobilités tridimensionnelles extrêmement importantes. Les douleurs étaient constantes à la moindre sollicitation, et le patient m'a plutôt été adressé pour une confirmation d'extraction généralisée.

Dès les premiers contacts, j'ai senti les motivations réelles de ce patient, et j'ai donc retardé l'extraction d'un maximum de

dents avant de recueillir le premier résultat du traitement parodontal.
Pour permettre un résultat plus rapide, nous avons décidé d'un traitement accéléré effectué sur deux semaines au total.

La Fig **23** nous montre le résultat immédiat en post opératoire, après seulement huit jours de cicatrisation.

Fig **23-**

Il est à noter que dès ce stade, le patient a retrouvé une mastication presque convenable, et qu'il me signale pouvoir correctement brosser dents et gencives, constatant une nette diminution de la mobilité de toutes les dents.
Dans l'attente des premiers résultats et après extraction de la 21 et des molaires mandibulaires postérieures, deux partiels provisoires ont été mis en place pour rétablir autant que faire se peut, un articulé satisfaisant.

Fig **24-**

Voici la radio panoramique (Fig **24**) prise six mois après le début du traitement.
Elle nous montre une fermeture progressive des poches parodontales qui sont devenues totalement passives.
Cliniquement, le patient est en excellente santé parodontale. Les mobilités ont totalement disparu. Il a retrouvé une vie personnelle et professionnelle tout à fait satisfaisante.
Nous attendrons bien sûr quelques mois de plus avant d'envisager la mise en place de prothèses définitives.

Cas n° 6

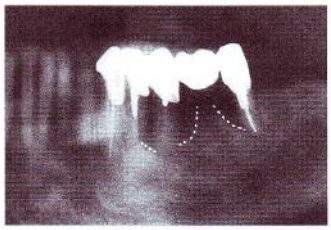

Fig **25-**

Le patient (Fig **25**) m'est adressé pour le développement d'une maladie parodontale fulgurante sous un bridge posé très récemment. L'ensemble du bridge est très mobile et son avenir semble particulièrement compromis.

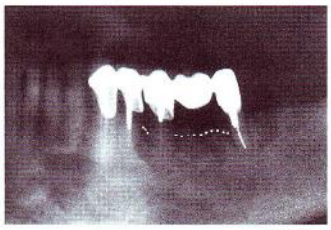

Fig **26-**

Le résultat six mois après le traitement au laser (Fig **26**) nous montre une régénération osseuse tout à fait intéressante.
Le bridge n'est plus mobile et le patient a repris une mastication correcte sur ce secteur.

Cas n° 7

Sur cette patiente d'une cinquantaine d'années, tout avait été tenté dans le passé entre 1995 et 1998, pour sauver cette incisive supérieure. Patiente grande fumeuse dont l'hygiène bucco-dentaire était très médiocre. Elle était restée de 96 à 98 sous contention provisoire, les résultats parodontaux ne permettant pas la mise en place d'une prothèse définitive sécurisante.
Après traitement au laser, le résultat fut immédiat, la cicatrisation gingivale accompagnant la cicatrisation osseuse.
Quatre mois après le traitement, la prothèse définitive fut mise en place et reste aujourd'hui stable, en l'absence de toute complication. (Fig **27 avant et après traitement**)

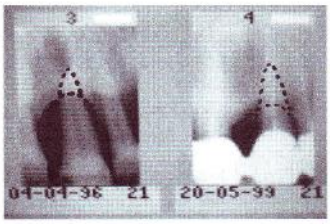

Fig **27-**

Cas n° 8

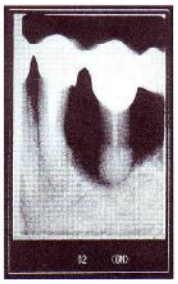

Fig **28-**

La patiente de 55 ans est adressée pour confirmation de l'extraction de la 35. La dent (Fig **28**), en

effet, est totalement exclue de l'ensemble du volume osseux, avec suppuration de toute la partie périphérique du pilier. Le bridge était condamné à très court terme.

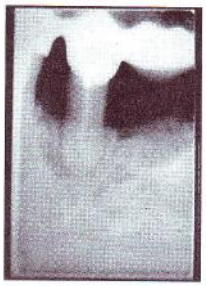

Fig **29**- Résultat après neuf mois post-op (Fig **29**) : le volume osseux s'est régénéré sur la moitié de la surface radiculaire (aucune greffe n'a été tentée) et l'on peut espérer encore une cicatrisation osseuse complémentaire sur cette dent considérée comme perdue neuf mois auparavant. Là encore on a assisté à une disparition immédiate des phénomènes inflammatoires et infectieux, la patiente ne s'étant plus jamais plaint de sa maladie parodontale.

Conclusion

Après avoir tenté les premiers traitements avec une très grande prudence, et sans connaître exactement les résultats que je pouvais espérer à moyen terme, j'ai aujourd'hui un recul suffisant sur de très nombreux patients, qui me permet de systématiser le traitement parodontal avant de condamner un élément dentaire quel qu'il soit.
Les cas souvent extrêmes qui sont présentés ici nous incitent à continuer la réflexion dans le sens de la régénération naturelle du parodonte.

Bien évidemment, le laser n'est pas l'instrument miracle qui va tout nous permettre, mais il est aujourd'hui un complément indispensable de mon exercice. Auparavant j'ai tenté l'expérimentation de traitements identiques sans stérilisation des poches au laser ; le résultat a été totalement différent, les patients se plaignant de douleurs post-opératoires plus importantes, la cicatrisation gingivale et osseuse étant beaucoup moins spectaculaire.

Grâce à cette méthode, j'ai notablement réduit l'utilisation des matériaux de comblement et même des membranes. Je retarde toujours la chirurgie parodontale de type Régénération Osseuse Guidée ou Régénération Tissulaire Guidée de quelques mois, et souvent elle devient inutile après la cicatrisation naturelle obtenue.
Quoi qu'il en soit, lorsqu'elle devient ponctuellement nécessaire, j'interviens sur un site totalement assaini, et qui me donnera d'excellentes chances de succès.